

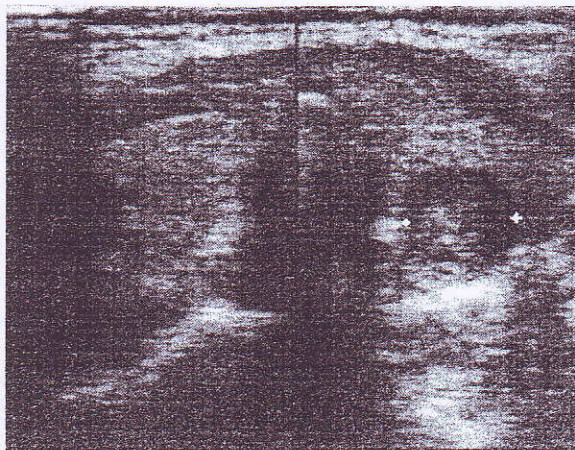
ЕХОГРАФИЯ НА ЩИТОВИДНА ЖЛЕЗА

на СИЛВИЯ ЧАВДАРОВА ЧЕРВЕНКОВА, 38 г.

дата: 08.06.2015 г.

Жлезата е с нормални размери, с едрозърниста, нормо- към хипоехогенна структура. В ляв лоб се визуализира солиден изоехогенен възел, добре отграничен с хипоехогенен вал, с размери 13x9 мм.

Заключение: Ехографски данни за единичен възел при дифузни промени.



Д-р ТОДОР СТОЙКОВ
ЕНДОКРИНОЛОГИЯ
И БОЛЕСТИ НА ЩИТОВИДНА
ЖЛЕЗА
гр. ХАСКОВО ул. "Г. КИРКОВ" №4
тел. 65 43 57 GSM 0899 332 448