

# МЦ „Акад. Ив. Пенчев“ ЕООД – СОФИЯ

## КАБИНЕТ ПО УЛТРАЗВУКОВА ДИАГНОСТИКА

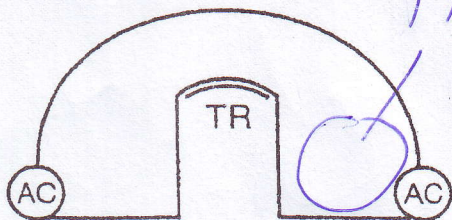
Име: ..... *Емilia Гервенкова* .....

Адрес: .....

Клинична диагноза: .....

### ЕХОГРАФИЯ НА ЩИТОВИДНА ЖЛЕЗА

НАПРЕЧЕН СРЕЗ



*ТАБ?*

НАДЛЪЖЕН СРЕЗ

ДЕСЕН ДЯЛ



ЛЯВ ДЯЛ



*ТАБ?*

*6. 10. 17 - 55/15/17.  
1. 10. 17 - 55/15/20.  
Ксантома?  
К левия лоб*

*група през шия  
(сложна и изостига  
2006/12/11 с реди  
15/11/11  
Всичкият кортик  
в кортикалната,  
или перипаренхимна*

ЗАКЛЮЧЕНИЕ: ..... *1/2 нодула в 2 В* .....

дата

*13. 10. 2014*

ИЗСЛЕДВАЛ:

*by Noid*